Aus der gynäkologischen Abtheilung des Krankenhauses der Elisabethinerinnen zu Breslau.

Beitrag zur Kraurosis vulvae.

Inaugural-Dissertation

der

Hohen medicinischen Fakultät der Königl. Universität Breslau

zur

Erlangung der Doctorwürde

in der

Medicin und Chirurgie

vorgelegt und mit Genehmigung derselben veröffentlicht

von

Richard Trespe,
Assistenzarzt bei dem Kadettenhause in Coeslin.

(Sonderabdruck aus dem Archiv für Gynäkologie, Band 66, Heft 2.)

Berlin 1902.
Druck von L. Schumacher, Friedrichstr. 131 d.

Gedruckt mit Genehmigung der medicinischen Fakultät der Universität Breslau.

Referent: Herr Geh. Med.-Rath Prof. Dr. ***Küstner.***

Uhthoff, *Prodecan.*

Breisky (1) beschrieb im Jahre 1885 zum ersten Male das Krankheitsbild der Kraurosis vulvae, „einer wenig bekannten Affection des Pudendum muliebre“, und schildert es folgendermaassen:

„Das Wesen der Krankheit besteht in einer förmlichen Schrumpfung und consecutiven Verkürzung der integumentalen Bekleidung der weiblichen Scham. In besonders charakteristischen Fällen kann der Process bis zu völliger Verstreichung der Falten, die der Scham das charakteristische Gepräge geben, so der Nymphen, führen, so dass diese zu fehlen scheinen und das Bild einer Defectbildung erscheint. Namentlich jener Abschnitt der Nymphen, der sich zum Präputium und Frenulum clitoridis gestaltet, wird durch den Process derart modificirt, dass diese Falten unter einander verklebt sind, die Glans clitoridis zwischen sie förmlich eingehängt erscheint und die Oeffnung des Praeputium clitoridis nur als kleines Grübchen erkennbar und selbst letzteres hie und da durch den Schrumpfungsprocess unkenntlich und Eichel und Kitzler unsichtbar geworden ist. Der Abschnitt der Schleimhaut des Vestibulums, der zwischen Orificium urethrae und clitoris gelegen ist, sonst unter normalen Verhältnissen verschiebbar und in Falten abhebbar, wird durch den in Frage stehenden Schrumpfungsprocess in eine quere Spannung versetzt, die es nicht ermöglicht, sie in Falten abzuheben. Der Process beschränkt sich nicht allein auf die Nymphen, auch die grossen Labien in ihren inneren Platten und von denselben herab bis in den oberen Bezirk

des Dammes, sodann das Frenulum labiorum werden von demselben in Mitleidenschaft gezogen. In hochgradigen Fällen wird durch diese Schrumpfung eine Verengerung des Scheideneinganges, eine Stenosis vestibuli, erzeugt. Leichtere Formen charakterisiren sich durch gewisse Trockenheit der Haut."

Dieses Krankheitsbild, wie es Breisky (1) schildert, findet man in den Berichten aller Autoren, welche über diese Krankheit geschrieben haben, mehr oder weniger ausgesprochen je nach dem Grade des Vorgeschrittenseins der Erkrankung wieder. Während in einzelnen Fällen die Erkrankung nur auf einen Theil der Vulva localisirt angetroffen wurde, der übrige Theil aber normal oder nur unbedeutend krankhaft verändert war (Fleischmann [2], Janowski [3], Ohmann-Dusmenil [5]), sieht man in anderen den Krankheitsprocess sich von der Vulva aus auf den Damm (Róna [7], Orthmann [9], Jung [16]) und die Umgebung des Anus (Goerdes [8]), ja in einem meiner Fälle sich bis zur Steissbeinspitze fortsetzen.

Ein in jeder Weise typisches Bild von Kraurosis vulvae im obigen Sinne Breisky's boten drei Fälle, welche ich auf der gynäkologischen Abtheilung des Krankenhauses der Elisabethinerinnen zu Breslau durch die Liebenswürdigkeit des Herrn Professor Dr. Pfannenstiel zu beobachten Gelegenheit hatte. Es sind dies folgende:

Fall 1. In diesem Falle, über dessen Krankheitsverlauf bereits von Herrn Prof. Pfannenstiel (21) im 74. Jahresbericht der Schlesischen Gesellschaft für vaterländische Kultur, Breslau 1897, kurz berichtet worden ist, handelt es sich um eine 47 Jahre alte verheirathete Nullipara, welche seit ca. 30 Jahren an Pruritus vulvae leidet, der ihr aber nicht wesentliche Beschwerden verursacht. Ausserdem klagt sie über Spannen und Ziehen in der Gegend der Vulva — nicht am After —, hauptsächlich aber über vollkommene Unmöglichkeit, die Cohabitation zu vollziehen. Die Verengerung des Scheideneinganges hat sich angeblich sehr langsam entwickelt, seit ungefähr 10 Jahren. Ein amerikanischer Arzt hatte vor 4 Jahren eine Spaltung des stenosirten vestibulum vaginae nach vorn und hinten vorgenommen, jedoch ohne Erfolg. Das Leiden hat sich danach erheblich verschlimmert, so dass Patientin schlaflos und nervös wurde. Seit 9 Jahren besteht Menopause. Ausfluss will Patientin nie gehabt haben. Anhaltspunkte für Lues oder Gonorrhoe sind nicht vorhanden.

Befund bei der Aufnahme:

Mittelgrosse, kräftig gebaute, leidlich gut genährte Person.

Bei der im Uebrigen gesunden Frau findet sich die Vulva in hohem Maasse verunstaltet: die kleinen Labien und die Clitoris sind voll-

kommen geschwunden. Die grossen Labien sind äusserst flache und schmale Wülstchen; die Behaarung derselben ist minimal. An der hinteren Commissur, sowie im Bereich der Clitorisgegend sind die Labien mit einander fast verwachsen, hinten 1 cm, vorn fast 2 cm. Die Vestibularstenose ist dadurch eine so hochgradige geworden, dass nur mit Mühe und unter heftigen Schmerzen der Finger eingeführt werden kann. Die Haut im Kraurosisgebiet ist weissgrau und leicht abschilfernd, derb gespannt, hier und da mit feinen Fissuren durchsetzt, nach aussen mit kleinen Runzeln versehen. Das erkrankte Gebiet erstreckt sich nach vorn bis je 3 cm, nach den Seiten bis zu je 2 cm vom Vestibulum aus und umfasst nach hinten ringförmig den Anus in allerdings geringerer Intensität und Ausdehnung mit einem kurzen schmalen Ausläufer nach der Steissbeinspitze. Nach innen setzt die Erkrankung scharf ab an der Scheidenschleimhaut und lässt auch die Umgebung der Urethra völlig frei. — Scheide und Uterus zeigen eine leicht präsenile Schrumpfung.

Da eine konservative Behandlung völlig aussichtslos erschien, entschloss sich Herr Prof. Pfannenstiel zur amputatio vulvae: es wird das ganze erkrankte Gewebe an der Grenze des Gesunden sowohl nach aussen wie nach der Scheide hin in einer Tiefe von 1,5 cm umschnitten und excidirt.

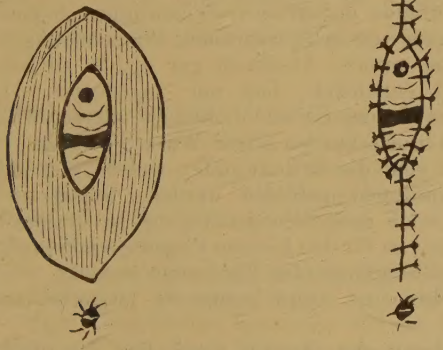

Anfrischungs- und Nahtfigur sind aus vorstehenden Bildern ersichtlich.

Da die perianale Hautpartie keine Beschwerden verursacht hatte, wurde dieselbe unberührt gelassen.

Es erfolgte glatte Heilung per primam reunionem. Entfernung der Nähte am 8. Tage. Nach 20 Tagen Entlassung als geheilt.

Der Operationserfolg war bereits am 2. Tage ein vollkommener; das Gefühl von Jucken und Spannen war und blieb verschwunden.

Pat. ist laut schriftlichen Berichtes vom Januar 1901, also 4 Jahre nach der Operation, dauernd gesund geblieben und kann insbesondere den Beischlaf gut vollziehen.

Ueber das Ergebniss der mikroskopisch-histologischen Untersuchungen soll weiter unten ausführlich berichtet werden.

Fall 2 betrifft eine 49 Jahre alte, unverheirathete Näherin, die nicht geboren oder abortirt hat. Mit 5 Jahren hat sie angeblich an einem Ekzem am Kopfe, später viele Jahre hindurch an Bleichsucht gelitten. Vor 10 Jahren überstand sie Typhus. Schon früher war sie augenleidend; vor 8 Jahren verschlimmerte sich das Augenleiden, es besteht beiderseits ein altes Narbentrachom mit mässigem Grad von Entropium.

Vor 4 Jahren Beginn der jetzigen Erkrankung mit Drang zu häufigem Wasserlassen und Brennen im Schooss. Daneben bestand reichlicher Ausfluss, der wunde Stellen in der Scheide und Vulva erzeugte. Im Anfang soll Schwellung der grossen Schamlippen vorhanden gewesen sein. – Pat. wurde mehrfach von Aerzten und Laien behandelt ohne irgend welchen Erfolg.

Befund bei der Aufnahme:

Kleine, normal gebaute, leidlich gut genährte, äusserst aufgeregte, nervöse Person.

An den inneren Organen ist kein krankhafter Befund festzustellen.

Die Vulva bietet ein eigenartiges Aussehen: die grossen Schamlippen sind flache, starre Wülste von graubrauner Färbung mit sehr spärlicher Behaarung. Stellenweise finden sich Epitheldefecte, Borken und Risse auf ihnen. Auf der Hautoberfläche sieht man dicht neben einander liegend wagerecht verlaufende, kaum 2 mm hohe, 2 mm breite Fältchen, welche die Oberfläche der Haut als gerifft erscheinen lassen. Am Innenrande der grossen Schamlippen bemerkt man einen 0,3 cm breiten Saum von schwarzbrauner Pigmentirung. — Von kleinen Schamlippen ist im unteren Abschnitt gar nichts zu sehen, im oberen sind sie minimal entwickelt, fast nur angedeutet. Das Praeputium clitoridis springt auf beiden Seiten als kleiner, starrer Wulst vor, welcher die vergrösserte Clitoris nur an ihrer Wurzel bedeckt. In dem stark klaffenden Vorhof sind die Seitenwände, welche von den Innenflächen der grossen Schamlippen gebildet werden, weissgrau, glänzend, im oberen Abschnitt nach dem Scheideneingang zu braunroth verfärbt. — Der Scheideneingang ist für den kleinen Finger gerade noch passirbar. Die Wände sind mit silberglänzender Epidermis bedeckt. — Die Haut um das orificium urethrae ist stark gespannt; letzteres ist stark geröthet und gewulstet.

Die Untersuchung der inneren Genitalien ist unmöglich. Es besteht reichlicher Ausfluss aus der Scheide, in welchem Gonokokken nicht nachgewiesen werden konnten. — Zeichen einer syphilitischen Erkrankung sind nirgends aufzufinden.

Zunächst wurde versucht, durch häufige Waschungen und Vorlegen von Zinkpasta die wunden Stellen zur Heilung zu bringen; doch ohne Erfolg.

Daher schritt Herr Prof. Pfannenstiel zur Operation: In Aethernarkose wurde die ganze Vulva mit Ausnahme der Harnröhrenmündung in toto excidirt und zwar so weit nach innen und aussen, als das Gewebe makroskopisch erkennbare Veränderungen aufwies. Im subcutanen Fettgewebe wurde die Vulva herauspräparirt. Dann wurden die Harnröhrenwulsträndер mit den Hautwundrändern vernäht. Die Spannung war stellenweise sehr gross. Einführung eines Dauerkatheters.

Nach 6 Tagen wurden die Nähte entfernt. Um die Urethra herum

klaffen die Wundränder etwas, sonst überall glatte Heilung per primam. — Weiterhin gute Heilung ohne Fieber.

Befund bei der Entlassung am 12. 4. 99, am 28. Tage nach der Operation: Introitus vaginae sehr eng; Harnröhrenwulst darüber noch geschwollen und wund. Es wird der Pat. verordnet, weiterhin Zinkpasta vor die wunde Stelle zu legen.

Am 26. 9. 99 Wiederaufnahme. Nach der Entlassung ging es Pat. gut, dann trat wieder Ausfluss und Brennen im Schooss auf.

Befund: Die Umgebung der Urethra ist geröthet und gewulstet. In der Scheidenschleimhaut kleine Inseln von gelbrothem Gewebe, welche Flüssigkeit absondern.

Die Behandlung bestand in Kamillentheeausspülungen und Waschungen. Nach sorgfältigem Abtrocknen wird auf die secernirenden Stellen Zinkpasta gelegt. — Der Erfolg war ein guter. — Am 3. 10. 99 wird Pat. entlassen.

Auf eine Anfrage im Sommer 1901 hin theilt Pat. mit, dass einige Monate nach ihrer Entlassung aus der Klinik die alten Beschwerden wieder auftraten. Jetzt klagt sie hauptsächlich über häufigen Drang zum Wasserlassen und über Schmerzen und Brennen bei demselben, ferner über Ausfluss aus der Scheide. Trotz Anwendung der verschiedenartigsten Medikamente und Badekuren sei eine Besserung nicht eingetreten. Sie habe alle Hoffnung auf Besserung aufgegeben und wünsche sich je eher je lieber ihr Ende herbei.

Ueber den Befund der mikroskopischen Untersuchung weiter unten.

Fall 3 betrifft eine 35 Jahre alte virgo, deren Vater und ein Bruder an Schwindsucht gestorben sind. Sie selbst leidet an Tuberculose beider Lungenspitzen sowie an Tuberculose beider Ileosacralgelenke. Behufs Behandlung mit Jodoformglycerininjectionen in die erkrankten Gelenke wird Pat. mehrere Male im Jahre längere Zeit in das Krankenhaus aufgenommen.

Bei der ersten Untersuchung im Frühjahr 1901 wurde ausser den oben erwähnten Befunden an den Lungen und an den Ileosacralgelenken eine völlig ausgebildete Kraurosis vulvae festgestellt. Auf Befragen giebt Pat. an, dass diese Veränderungen an den Geschlechtstheilen mindestens 6—8 Jahre bestehen, dass sie aber niemals irgend welche stärkeren Beschwerden von dieser Seite gehabt hätte, welche sie gezwungen hätten, einen Arzt zu Rathe zu ziehen. Mehr unter dem Einfluss des eingehenden Krankenexamens als in der eigensten vollsten Ueberzeugung giebt sie zu, dass sie zeitweise geringes Brennen im Schooss und ab und zu etwas Nässen bemerkt habe.

Befund bei der Aufnahme:

Bei der durch die lange Krankheit in ihrem Ernährungszustande sehr heruntergekommenen Patientin sieht man an den Geschlechtstheilen die grossen Labien gut erhalten. Die Behaarung ist sehr spärlich. Die kleinen Labien fehlen fast völlig, nur im oberen Abschnitt sind sie als ganz kleine Leistchen angedeutet. Das praeputium clitoridis ist ganz minimal ausgeprägt, von einer clitoris ist nichts zu sehen. Das orificium urethrae ist blass, nicht gewulstet. Die Haut des vestibulum vaginae ist graugelbröthlich verfärbt, fühlt sich straff an und ist

leicht gerunzelt. Der Scheideneingang ist für den kleinen Finger noch gerade passirbar. Epithelauflagerungen in dem erkrankten Gebiete sind nirgends zu entdecken.

Behandlung: Es wurden wiederholt Scheidenspülungen mit desinficirenden Lösungen mit nachfolgendem gründlichen Abtrocknen und Vorlegen von Zinkpasta angewandt, ohne dass irgend eine Veränderung des Krankheitsprocesses bemerkt wurde. — In Anbetracht der ganz geringen Beschwerden und des schweren Allgemeinzustandes der Patientin wurde von einer Operation abgesehen. Eine Probeexcision wurde von der Patientin verweigert.

Soweit meine Beobachtungen.

Von den 67 Fällen von Kraurosis vulvae, die ich aus der Literatur zusammenstellen konnte — die von mir beschriebenen sind mit eingerechnet —, boten einige noch Besonderheiten. So wurde in sechs Fällen das Leiden mit Carcinom der grossen Labien oder des unteren Abschnittes der Scheide vergesellschaftet angetroffen. Bei anderen fand sich Furunkulose der grossen Schamlippen (Fleischmann [2], Martin [10]), Ecchymosen an den kleinen Schamlippen (Martin [10]), Oedema scleroticum im Anfangsstadium (Janowski [3]), Schleimhautpolyp des Uterus (Peter [11]), Eczem in der Achselhöhle (Bartels [6]), Trachom (Johnstone, mein Fall II).

Was das Alter der Patientinnen anbetrifft, bei welchen das Leiden beobachtet wurde, so sieht man, dass nur das Kindesalter von demselben verschont ist. Unter den 67 Patientinnen kamen, soweit diesbezügliche Angaben in den Krankenberichten vorliegen, 1 mit 19 Jahren, 12 im Alter von 20—30 Jahren, 11 in den 30er bis 40er, 8 in den 40er bis 50er, 7 in den 50er bis 60er Jahren und 6 in noch höherem Alter wegen dieses Leidens in ärztliche Behandlung. Von diesen waren 10 unverheirathet, darunter 4 virgines, 3 puellae publicae.

Also in jedem Alter und in jeder Phase des Geschlechtslebens kann das geschlechtsreife Weib diese Erkrankung bekommen.

Ihre Beschwerden schildern die mit diesem Leiden behafteten Personen recht verschiedenartig. Nach Breisky (1) und Fleischmann (2) sind bei ihren Patientinnen nur unbedeutende oder überhaupt keine vorhanden gewesen. Die Kranken suchten entweder wegen anderer Leiden ärztliche Hülfe auf, wobei man dann zufällig eine Kraurosis vulvae entdeckte, oder die Erkrankung wurde bei der Geburt und dann als ein den normalen Geburtsverlauf störendes Moment angetroffen. — Im Gegensatz zu diesen

beiden Autoren berichten fast alle anderen, dass die Frauen gerade wegen besonderer starker subjectiver Beschwerden in ärztliche Behandlung traten. Fast allgemein klagten die Frauen über ein Gefühl von Fressen und Brennen im Schooss, über Drängen nach unten, über Schmerzen beim Wasserlassen, über Spannung der Haut beim Pressen zur Entleerung von Blase und Mastdarm. Ganz besonders häufig sind es Beschwerden — in einzelnen Fällen, wie in meinem ersten, sind dies die einzigen —, die sich unter dem Symptomencomplex der Dysparoinia, der mehr oder weniger vollständigen Unmöglichkeit der Ausführung des Geschlechtsactes, zusammenfassen lassen. (Breisky [1] berichtet über einen Fall von Fissura post coitum.) — Bei sehr vielen Patientinnen bestand als Complication der Kraurosis ein mehr oder weniger reichlicher Ausfluss aus Scheide und Cervix, welcher besonders häufig in den kraurotisch erkrankten Hautgebieten, wie auf den Labien, aber auch in der Scheide, am Damm und an den Oberschenkeln oberflächliche Geschwürsbildungen hervorrief, die trotz sachgemässer Behandlung gar nicht oder nur langsam zur Heilung kamen. — Bei einer grossen Reihe von Kranken trat im Laufe der Erkrankung, häufig auch als erstes Krankheitssymptom, ein lästiges, Tag und Nacht anhaltendes Jucken in der Vulva auf, das seinerseits wieder durch Kratzen zu Epithelverletzungen und Geschwürsbildungen Anlass gab.

Man sieht also, dass das Leiden an und für sich ganz oder wenigstens fast ganz beschwerdelos bestehen kann (Fälle von Breisky [1], Janowski [2], mein III. Fall), dass es bei Frauen, die im Geschlechtsleben stehen, schon stärkere, und wenn anderweitige Complicationen, wie z. B. Pruritus, hinzutreten, die schwersten Störungen im Allgemeinbefinden der betreffenden Kranken erzeugen kann, derart, dass, wie in einigen Fällen berichtet wird, in manchen Patientinnen ernste Selbstmordgedanken aufstiegen.

Was den pathologisch-histologischen Befund bei dieser Erkrankung anbetrifft, so wurden die Untersuchungen angestellt an Gewebstheilen, die theils zu diagnostischen, theils zu therapeutischen Zwecken aus der Vulva excidirt worden waren. Ein Obductionsbefund liegt bisher nicht vor.

Fischl (1), der im Auftrage von Breisky Untersuchungen anstellte, fand vornehmlich den Papillarkörper der Cutis krankhaft verändert, und zwar bestand die Veränderung „in einer eigenthümlichen Sclerosirung der bindegewebigen Substanz.

Die letztere erscheint glasig, trübe. Das Rete Malpighi ist wenig verändert, etwas niedriger, und erstrecken sich die Papillen des Coriums an einzelnen Stellen bis nahe an das Stratum corneum".

Eingehender berichtet dann Orthmann (9) über seine Befunde. In dem einen Falle fand er „unter der sehr schmalen Hornschicht das Rete Malpighi sehr stark verschmälert oder nur noch stellenweise erhalten, in weiter Ausdehnung ganz geschwunden. An diesen Stellen, wo das Corium direct bis an die Hornschicht heranreicht, ist von Papillenbildung nichts zu erkennen. Das Corium hat seine wellige Anordnung gänzlich eingebüsst, ist straff, sclerosirt; hier und da strichförmige Anordnung kleinzelliger Infiltration, die in der Tiefe stärker hervortritt. An der Randzone ist das Gewebe im Zustande der Hyperplasie: das Stratum corneum der Epidermis ist stark verbreitert, ebenso das Rete Malpighi. Die Papillen unter diesen Stellen sind stark in die Breite gezogen, kleinzellig infiltrirt, ebenso das ganze Corium".

Martin (10) giebt keine ausführliche Beschreibung des histologischen Befundes, äussert sich aber über die Entstehung des Carcinoms der Vulva, das in einem seiner Fälle gleichzeitig bestand. Er glaubt, dass „das dem Schrumpfungsstadium vorausgehende hypertrophische Stadium die Veranlassung für die maligne Erkrankung gewesen sei, indem die übliche Schrumpfung ausgeblieben und hierfür eine weitere Wucherung der Plattenepithelzellen des Rete Malpighi in atypischer Weise erfolgt sei".

Weiterhin berichtet Peter (11) über histologische Untersuchungen. Sein Fall, welchen er als „Frühstadium" der Kraurosis bezeichnet, ist insofern noch interessant, als hier zuverlässigere Angaben in Bezug auf die Entwickelungsdauer des Krankheitsprocesses vorliegen. Peter sah die Kranke drei Jahre vor ihrem durch die Kraurosis bedingten Eintritt in die Klinik und konnte damals keine kraurotischen Veränderungen feststellen. Andererseits beobachtete er, als er die Patientin drei Monate nach der ersten Consultation wegen Kraurosis wiedersah, dass die krankhaften Veränderungen an der Vulva in dieser kurzen Zeit rasch vorgeschritten waren.

Ueber den histologischen Befund, den er an einem excidirten Streifchen aus der grossen Labie bei Gelegenheit der ersten Consultation zu diagnostischen Zwecken erhob, berichtet er kurz: Stratum corneum mässig verbreitert, reichlich von Leukocyten und

hyalinen Schollen durchsetzt. Rete Malpighi stellenweise abgeflacht. Stratum granulosum entsprechend der stärkeren Verhornung auf ein bis zwei, vielfach unterbrochene, Zelllagen reducirt. Stachel- und Cylinderzellen stark gequollen, in den obersten Schichten stellenweise in ihrem Zusammenhange gelockert. Zwischen den Zellen ungemein reichliche Leukocytendurchwanderung. Die Epidermis ist vom Corium auf weite Strecken durch ein Exsudat abgehoben, das Leukocyten, Fibringerinnsel, Pigmentschollen und amorphe Massen enthält. Die oberen Cutisschichten sind stark ödematös. Durch Druck des Oedems sind die Papillen theilweise verstrichen, das durchtränkte Gewebe ist mit Leukocyten und Fibrin durchsetzt. Die Bindegewebsfasern haben ihre Structur verloren. In den tieferen Schichten der Cutis dichte, kleinzellige Infiltration, die aber auf diese Zone beschränkt bleibt, so dass das subcutane Gewebe normal erscheint. Haarbälge, Gefässe, Talg- und Schweissdrüsen sind wohl erhalten und normal. Nervenendigungen und elastische Fasern sind im ödematösen Bindegewebe völlig zu Grunde gegangen, in den tieferen Cutisschichten sind sie in normaler Stärke vorhanden.

Während Peter nur von Quellung, selbst von Verschmälerung der tieferen Schichten der Epidermis spricht, finden wir bei anderen Autoren eine ausgesprochene Hyperplasie. So berichtet v. Mars (13), dass er das Stratum granulosum erhalten, doch von verschiedener Dicke, das Rete Malpighi dagegen stark verdickt, mit sehr gut färbbaren Kernen vorfand. Die Epidermis war dabei ganz glatt, auch das Corium zeigte keine Papillen. An Stelle der zu der Epidermisdecke parallel liegenden, wellenartig verlaufenden Bindegewebsbündel fand sich ein dichtes Netzwerk von stark verfilzten, dicken Bindegewebsfasern: Narbengewebe.

Heller (15) spricht bei Beschreibung seines Falles von einem „hypertrophischen Process der sub- und suprapapillären Gewebselemente“, besonders von einer auf normalem Wege erfolgenden Hyperkeratose, welche in den besseren Ernährungsverhältnissen dieser Schichten ihren Grund habe, während er in der Tiefe „Schwund der Muskeln, des Collagens, des Fettes und der Talgdrüsen“ vorfand.

Aehnlich waren die histologischen Veränderungen in einem Falle von Neumann (12). Er fand „das Cutisgewebe dicht verfilzt, die Papillen des Coriums erhalten, an einzelnen Stellen sogar verlängert, mit Wucherungen, ohne deutlich wahrnehmbare Gefäss-

schlingen. Die Gefässe waren stellenweise ganz von Wucherungen eingeschlossen, an ihren Querdurchschnitten Endothelwucherungen.

Diese Befunde der letztgenannten Autoren, in welchen von einer Schrumpfung der tieferen Schichten des Coriums bei gleichzeitiger Hyperplasie einer oder mehrerer Schichten der Epidermis und der oberen Cutisschichten die Rede ist, vermochte Jung (16) bei Untersuchung weiterer vier Fälle aus der Martin'schen Klinik nicht zu bestätigen. Er fand im Gegentheil in sämmtlichen Fällen eine Verschmälerung der Hornschicht und des Rete Malpighi; das Coriumbindegewebe äusserst kernarm, stellenweise kernlos: die Papillen häufig völlig verstrichen, die Drüsen verschwunden; in tieferen Schichten spärliche Reste von Schweiss- und Talgdrüsen.

Im Anschluss hieran will ich das Ergebniss der histologischen Untersuchungen meiner ersten beiden Fälle mittheilen.

Fall I. Das durch die Operation gewonnene Präparat wurde für einige Tage in 10proc. Formalinlösung gelegt, darauf in 96proc. Alkohol aufbewahrt. — Zur mikroskopischen Untersuchung wurden schmale Gewebsscheiben aus der Mitte der rechten grossen Labie und aus der vorderen Commissur aus der ganzen Breite des Präparats entnommen. Das Einbetten der Gewebsscheiben erfolgte in Celloidin und Paraffin.

In den Schnitten, welche dem Gewebsstück aus der grossen Labie entstammen, sieht man bei Anwendung der gewöhnlichen Zellfärbemethoden: Haematoxylin-van Gieson, Alaunkarmin, das Stratum corneum überall verschmälert und in starker Abschilferung begriffen. In dem nach aussen gelegenen Abschnitt der grossen Labie fehlt es ganz oder ist nur als ganz schmale Zone vorhanden. Hier und da finden sich mächtige inselförmige Auflagerungen von Hornmassen. — Das Stratum granulosum ist meist in einfacher, an den Stellen mit stark verbreiteter Hornschicht in 4- bis 5facher Zelllage vorhanden. Wo die Hornschicht fehlt, fehlt es ebenfalls. — Das Rete Malpighi ist durchweg stark verschmälert. In den oberflächlich gelegenen Zellschichten sind die Zellkerne ganz schwach gefärbt. Da, wo die Hornschicht garnicht oder nur als sehr schmale Zone vorhanden ist, ist auch vom Rete Malpighi nichts zu erkennen. Von einer Papillenentwicklung des Rete, welche in der normalen Vulvahaut eine sehr mächtige ist, ist in der ganzen Ausdehnung der Schnitte nichts aufzufinden. Nur am Austritt der Haarbälge und der Talgdrüsen erstreckt sich das Rete in Form von schmalen Keilen auf eine kurze Strecke in die Tiefe. An manchen Stellen, besonders da, wo das Stratum corneum verbreitert ist, finden sich als tiefste Zelllage höhere kubische Zellen, doch fehlt auch hier jede Spur einer Papillenbildung.

Unterhalb dieses Rete sieht man eine sehr breite, schon ohne Vergrösserung zu erkennende, homogene Zone, welche bei Anwendung der van Gieson-Färbung einen blassrothen Farbenton besitzt. Nur in den Randpartien der Schnitte, sowohl innen, wie aussen, fehlt diese Zone. In dieser Zone findet man überall unregelmässig geschichtete, völlig durchsichtige Massen, welche sich nach van Gieson dunkelroth, bei

Anwendung der Weigert'schen Fibrinfärbung gar nicht färben. In diesen Massen, die sich besonders reichlich in der Umgebung grösserer Gefässe vorfinden und stellenweise dichte Netzwerke bilden, sind zahlreiche Leukocyten, theils vereinzelt, theils in grösseren Haufen bei einander liegend, eingestreut. Am mächtigsten sind die Exsudatmassen sowie die Leukocytenanhäufungen in den Randpartien dieser Zone vorhanden. Die Leukocyten haben meist den Charakter der Lymphocyten: runde Zellen mit einem grossen, runden, sich intensiv färbenden Kern und mit wenig Protoplasma um den Kern. Vereinzelter findet man auch grössere polygonale Zellen mit einem gelappten oder auch mit zwei Zellkernen. Ausserdem sieht man, wenn auch spärlich, grosse, meist längsovale Zellen, welche sich bei stärkster Vergrösserung als mit kleinen runden Körnchen angefüllt erweisen, die sich concentrisch um den runden, heller gefärbten Zellkern lagern: sogenannte Mastzellen. Neben den weissen Blutkörperchen sieht man hier und da Anhäufungen von rothen Blutzellen frei in dieser Zone meist unmittelbar unter dem Rete, seltener dem Corium aufliegend. Hier und da stösst man auch auf Haufen von Pigment, das sich bei Behandlung der Schnitte mit Ferrocyankalium und Salzsäure als Eisenpigment erweist. — Die homogene Zone wird weiterhin von Gefässen durchzogen. Es sind meist grössere, dickwandige Gefässe mit starker Blutfüllung und stellenweise geschlängelter Verlaufsrichtung; aber auch kleinere Gefässe und Capillaren, theilweise erst in Entwicklung begriffen, sieht man überall vom Corium aus durch diese Schicht nach der Epidermis hinziehen.

Am Grunde dieser Zone sieht man das Corium in einer leicht welligen, fast geraden Linie mit der darüber liegenden homogenen Zone zusammenstossen. Es fehlt jede Spur einer Papillenentwickelung des Coriums. Die obersten Bindegewebsbündel des Coriums sind stark verbreitert und auseinander gedrängt. Zwischen sie sind reichlich rothe und weisse Blutkörperchen eingelagert, häufig ganze Häufchen bildend. — In den tieferen Coriumschichten findet man ab und zu mehr strichweise Anhäufung von rothen und weissen Blutzellen; im übrigen verhalten sich diese Schichten ebenso wie das Unterhautbinde- und Fettgewebe normal.

Bei Anwendung der Unna-Taenzer'schen Orcein- und der Weigert'schen Elastinfärbung erweisen sich die elastischen Fasern in der Epidermis und in den obersten Coriumschichten als völlig geschwunden, in den tiefer gelegenen Schichten sind sie spärlich, in den untersten Coriumschichten und im subcutanen Gewebe sind sie völlig normal entwickelt.

Ganz dasselbe gilt von den Nervenfasern (Färbung nach Pal). In den untersten Coriumschichten sind Nervenquerschnitte in reichlicher Menge vorhanden, weiter oben fehlen diese völlig. Irgend welche entzündliche Erscheinungen an den Nerven sind nicht aufzufinden.

Haarbälge sind in normaler Menge vorhanden; die Talgdrüsen sind zum Theil, die Schweissdrüsen fast völlig zu Grunde gegangen.

Bacterien wurden bei Anwendung der gewöhnlichen Bacterienfärbungen nirgends im Gewebe vorgefunden.

Die mikroskopische Untersuchung der Gewebstheile aus der Gegend der vorderen Commissur ergiebt keinen wesentlichen Unterschied von dem oben geschilderten Befunde; nur ist hier der Entzündungsprocess weniger stark entwickelt und mehr auf die nach innen gelegenen Bezirke der grossen Labien beschränkt.

Fall 2. Es wurden aus der Gegend der hinteren Commissur, der rechten grossen Labie und aus der rechten kleinen Labie, da wo sie sich zum praeputium clitoridis umschlägt, schmale Gewebsstreifen herausgeschnitten. Die Behandlung derselben sowie die Färbung der aus ihnen gewonnenen Gewebsschnitte war dieselbe wie im ersten Falle.

In den Schnitten, welche dem Gewebsstück aus der hinteren Commissur entstammen, sieht man die Hornschicht der Epidermis stark verschmälert, nach dem Scheideneingang zu ganz fehlend. Die granulirte Schicht ist durchweg vorhanden, meist 3 bis 4-fach, im Bezirk der intensivsten Entzündungserscheinungen, den nach innen gelegenen Gebieten, in einfacher, bisweilen unterbrochener Zellage. In diesem letzteren Bezirke ist vom rete Malpighi gar nichts zu erkennen, oder man sieht nur eine einfache oder doppelte Lage von Zellen mit schwach gefärbten Kernen, zwischen welchen Rundzellen mit stärker gefärbten Kernen eingelagert sind. Von einer Papillenbildung des rete ist hier keine Spur vorhanden. Nach aussen von diesen Stellen wird das rete breiter. Man sieht hier, besonders in den tieferen Zelllagen, vielfach grosse, bläschenförmig gestaltete Zellen mit schwach gefärbten Zellkernen und völlig ungefärbtem Protoplasma. In manchen dieser Zellen fehlt auch der Zellkern. Die tiefste Zelllage des rete setzt sich aus höheren, kubischen Zellen zusammen. Von einer Papillenbildung des rete ist auch hier nichts zu entdecken. Weiter nach aussen sieht man das rete breiter und breiter werden und auch die Papillenbildung stellt sich wieder ein.

In den obersten Coriumschichten ist das Bindegewebe sehr spärlich entwickelt. In den weiten Maschen desselben findet sich eine sehr reichliche Anhäufung von Rundzellen. Dieselben haben fast durchweg einen grossen runden, seltener hufeisenförmig gestalteten Kern mit wenig Protopalsma um denselben. Dazwischen sieht man in grosser Menge, besonders deutlich bei Färbung mit Boraxmethylenblau-Eosin und Immersionsvergrösserung, grosse, meist längsovale Zellen, welche neben einem runden, hellblau gefärbten Kern eine grosse Menge kleiner, tiefblau gefärbter Kügelchen enthalten, die sich um den Zellkern herum lagern. Manche dieser Zellen sind mit diesen Kügelchen prall angefüllt, bei manchen nehmen sie nur einen Theil der Zelle ein, bei noch anderen sieht man einen Theil der Kügelchen bereits ausserhalb der Zellen, dicht neben denselben, gelagert. Diese Zellen, Mastzellen, finden sich besonders reichlich in der Umgebung der Gefässkapillaren. — Bei Anwendung der Weigert'schen Bacterienfärbung sieht man bei starker Vergrösserung zwischen diesen Zellen hier und da, meist in Gruppen von 3 bis 4 zusammenliegend, runde, hellblau gefärbte Gebilde, von der Grösse der Rundzellenkerne, sogenannte Roessel'sche Fuchsinkörperchen, die nach den von Klien-Lubarsch u. a. angestellten Untersuchungen als veränderte Zellgranula anzusehen sind. Zwischen den Rundzellen finden sich auch geringe Mengen Pigment, das sich bei Behandlung mit Ferrocyankalium und Salzsäure als Eisenpigment erweist. Frische Blutungen trifft man nirgends an. Bei Anwendung der Weigert'schen Fibrinfärbung sieht man nirgends in den Schnitten auch nur Spuren von Fibrin. — Die Gefässentwickelung ist in den oberen Coriumschichten nicht sehr reichlich; pathologische Veränderungen an den Gefässen sind nicht wahrzunehmen.

Die tieferen Schichten des Coriums sind ebenfalls von Rundzellen durchsetzt, doch weniger reichlich als die oberen. Ueberall sind

aber auch hier die Mastzellen in reichlicher Menge vertreten, ja auch im Unterhautzellgewebe sind sie, wenn auch spärlicher, anzutreffen. Das Bindegewebe verhält sich hier normal.

Das subcutane Binde- und Fettgewebe ist nicht pathologisch verändert.

Bei Anwendung der Weigert'schen Elastinfärbung erweisen sich die elastischen Fasern in den am schwersten erkrankten Hautbezirken bis in die mittleren Coriumschichten herunter als gänzlich fehlend, in grösserer Tiefe sind sie in normaler, sehr reichlicher Menge vorhanden. In den angrenzenden, weniger stark veränderten Partieen sieht man spärliche, dünne Fäserchen bis in die oberen Coriumschichten, ja sogar bis in die Epidermis hineinziehen.

Ganz ähnlich ist das Verhalten der Nervenfasern. Bei Zuhilfenahme der Pal'schen Nervenfärbung trifft man in den tieferen Coriumschichten auf spärliche Querschnitte von Nervenfasern, welche absolut keine krankhaften Veränderungen erkennen lassen. In den oberen Coriumschichten und in der Epidermis fehlen sie völlig.

Bacterien sind mit den gewöhnlichen Färbemethoden in den Schnitten nirgends aufzufinden.

In den Schnitten, welche dem Gewebsstück aus der rechten grossen Labie entstammen, findet sich kein wesentlicher Unterschied von dem oben geschilderten Befunde. Nur sind hier die degenerativen Veränderungen der Zellen des rete Malpighi in unmittelbarer Nachbarschaft der am schwersten veränderten Hautpartien, in welchen das rete gänzlich oder doch zum grössten Theile zu Grunde gegangen ist, besonders stark ausgeprägt. Auf weite Strecken und in der ganzen Breite des rete sieht man hier jene oben geschilderten bläschenförmig aufgetriebenen Zellen, meist ohne Zellkern.

Dasselbe ist auch in den Schnitten, die durch die rechte kleine Labie geführt sind, der Fall. Hier trifft man ausserdem noch auf sehr reichliche Anhäufungen von Eisenpigment in den oberen Coriumschichten. Frische Blutungen finden sich auch hier nicht vor. Ferner fällt hier das ungemein reichliche Vorhandensein von Mastzellen auf, die noch bis in das Unterhautbinde- und Fettgewebe in grosser Menge anzutreffen sind.

Soweit meine Untersuchungen.

Kurz zusammengefasst: Der histologische Befund, welchen die einzelnen Autoren bei Fällen von Kraurosis vulvae erhoben haben, ist kein einheitlicher: Degeneration und Schrumpfung der Epidermis und der oberen Coriumschichten (Fischl, Orthmann, Peter, Jung, Verf.) stehen den Befunden von v. Mars, Heller, Neumann: Hypertrophie und Hyperplasie einzelner Schichten der Epidermis und des Coriums gegenüber. Darin aber stimmen die histologischen Befunde aller Autoren überein, dass die eigenthümlichen Hautveränderungen bei Kraurosis vulvae auf einen chronischen Entzündungsprocess zurückzuführen sind, der sich in den epidermoidalen und subepidermoidalen Hautschichten abspielt. Je nach dem Charakter dieses Entzündungsprocesses werden auch die Ge-

websveränderungen verschieden sein, sie werden bei einer schleichend verlaufenden andere sein, als bei einer recidivirenden hämorrhagischen.

In den beiden von mir mikroskopisch-histologisch untersuchten Fällen finden sich unter den zahlreich vorhandenen Veränderungen eine Reihe, die ausschliesslich als entzündliche und zwar als ältere entzündliche gedeutet werden müssen. Das ist vor allem die reichliche Anhäufung lymphocytenartiger Zellen im subepidermoidalen Gewebe, die fast nach Art von Follikellagern auftritt. Es ist dies ein Befund, wie wir ihn im Verlaufe länger dauernder Entzündungen fast überall zu Gesicht bekommen können. Daneben finden sich Veränderungen, die deutlich auf einen acuten Entzündungsprocess stürmischer Natur schliessen lassen: die frische, flüssige und zellige Exsudation, die frischen Blutungen, die uns gestatten, auch die reichlichen Ansammlungen von eisenhaltigem Pigment auf früher hämorrhagische Entzündungen zurückzuführen. Für den stürmischen Charakter der Entzündung spricht auch der Schwund von elastischen Fasern, was man bei den mehr schleichend verlaufenden, wie z. B. den syphilitischen Affectionen, nicht beobachtet, wo vielmehr sogar eine Neubildung elastischer Elemente stattfinden kann.

In meinem ersten Falle kann man deutlich die Neigung der Erkrankung zu Recidiven erkennen an den vorhandenen frischen, flüssigen Exsudaten neben älteren, zum Theil bereits resorbirten, ferner an der frischen Quellung der zugehörigen oberen Coriumschichten. Dass sich in den frischen Exsudaten kein Fibrin mittelst der Weigert'schen Fibrinfärbemethode nachweisen lässt, ist noch kein Beweis dafür, dass kein Fibrin vorhanden ist. Lubarsch, ferner auch J. Arnold haben darauf aufmerksam gemacht, dass die Weigert'sche Fibrinfärbemethode nicht alle Fibrinarten färbt, sondern dass es sicher Fibrin giebt, das sich nicht färbt. Das mikroskopische Bild lässt deutlich Fibrinmassen und Fibrinnetze erkennen.

Für die frischen Blutungen, die sich im ersten Falle überall in der homogenen Zone zwischen Epidermis und Corium vorfinden, könnte man vielleicht eine traumatische Grundlage annehmen, und zwar könnte man sie erklären als Folgeerscheinung der durch das Jucken bedingten mechanischen Insulte. Doch weit eher muss man bei dem ganzen Charakter der Entzündung und den reichlichen, überall im Gewebe anzutreffenden Pigmenthaufen sie als

Theilerscheinung einer chronischen hämorrhagischen Entzündung deuten.

Wenn man im ersten Falle aus dem vorliegenden mikroskopischen Befunde eine Vermuthung über die Entstehung und Entwicklung der histologischen Veränderungen aussprechen darf, so dürfte es am zutreffendsten sein anzunehmen, dass die Erkrankung mit einer acuten hämorrhagischen Entzündung in den oberen und mittleren Schichten des Coriums begonnen hat. Es kam dann zu starker flüssiger Exsudation aus den Coriumgefässen und zum Austritt von Leukocyten. Das Exsudat breitete sich in den am meisten nachgiebigen, lockeren, oberen Schichten des Coriums aus, besonders in dessen Papillenschicht. Dies lockere Bindegewebe verfiel der Quellung und somit der Nekrose anheim. Die Epidermis wurde nun nach dem Zugrundegehen der oberen Coriumschichten durch den Druck des Exsudates abgehoben, die Papillen des Rete Malpighi flach gedrückt. Bald verfielen auch das Epithel des Papillarkörpers und die tieferen Schichten des Rete Malpighi der Quellung und gingen zu Grunde. Nur die Haarbälge und zum Theil die Talgdrüsen blieben ihrer resistenteren Bauart wegen erhalten, die Schweissdrüsen gingen fast sämmtlich zu Grunde. Mit dem Untergange des Papillarkörpers des Coriums ging auch die Degeneration der elastischen Fasern und der Nervenelemente Hand in Hand. (Vielleicht erzeugt der Druck des Exsudates einen dauernden Reiz auf die sensiblen Nerven in der Tiefe und ruft so den Pruritus hervor.) Nach dem Abklingen der ersten acuten Entzündungserscheinungen traten die regenerativen Veränderungen in den Vordergrund. Die Resorption des Exsudates wurde durch reichliche Gefässneubildung, durch das Auftreten von Mastzellen etc. angestrebt. Es kam weiter zur Ausbildung eines jungen Bindegewebes von den noch intacten tieferen Coriumschichten aus. Alle diese regenerativen Anstrebungen wurden aber durch den Ausbruch eines neuen entzündlichen Nachschubes wieder zerstört.

Im zweiten Falle handelt es sich, so verschieden auch die mikroskopischen Bilder von denen des ersten Falles auf den ersten Blick erscheinen, doch wohl um denselben Vorgang. Auch hier haben wir es von Hause aus mit einem acuten, stürmischen Entzündungsprocess zu thun, in dessen Verlauf es aber nicht nachweislich zu neuen entzündlichen Nachschüben gekommen ist. Der Entzündungsprocess ist in ein chronisches Stadium eingetreten und die Veränderungen an den Geweben müssen wir als das Endresultat

dieses ehemals acuten Entzündungsprocesses ansehen. Dafür sprechen das Fehlen flüssiger Exsudate, die Anwesenheit grosser Mengen von Mastzellen, die reichliche Gefässneubildung, die wenn auch spärlich vorhandene Gewebsneubildung in den obersten Coriumschichten, während die unmittelbar darunter liegenden Bindewebsbündel noch verbreitert und durch weite Lymphspalten auseinander gedrängt sind. Die hochgradigen Veränderungen an den Retezellen, das massenhaft im Gewebe vorhandene Eisenpigment, der Schwund von elastischen Fasern und Nervenelementen deuten andererseits mit Sicherheit darauf hin, dass der entzündliche Process doch ein recht stürmischer gewesen sein muss, wenn es auch nicht zur Ausbildung eines so mächtigen flüssigen Exsudates gekommen ist wie im ersten Falle. Vielleicht ist auch im ersten Falle gerade die ausgesprochene Neigung des Entzündungsprocesses zu Recidiven, nicht die Stärke des ersten acuten Anfalles, in erster Linie für die hochgradigen Veränderungen der oberen Hautschichten verantwortlich zu machen.

Im Anschluss hieran will ich kurz die Ansicht Orthmann's (9) betreffs des Entwicklungsganges der Gewebsveränderungen bei Kraurosis vulvae berühren. Orthmann und vor ihm schon Janowski (3) sprachen die Ansicht aus, dass dem atrophischen Stadium der Erkrankung stets ein hypertrophisches vorausgehe. Auf Grund meiner Untersuchungen halte ich diese Ansicht, abgesehen davon, dass es sich pathologisch-anatomisch nur um Hyperplasie und Degeneration handeln könnte, nicht für zutreffend. Es handelt sich doch nur um Veränderungen der Gewebe im Verlaufe einer chronischen Entzündung, und in Fällen, wie in dem von Peter (11) und in meinem ersten, mit ausgesprochener Neigung des Entzündungsprocesses zu Recidiven, konnte es gar nicht zu ausgesprochenen hyperplastischen Veränderungen kommen, weil die frischen entzündlichen Nachschübe die Gewebswucherungen stören mussten und damit die Ausbildung einer Gewebshyperplasie verhinderten.

Was die Frage nach der Ursache des Leidens anbetrifft, so giebt in meinen Fällen weder die klinische Beobachtung noch die histologische Untersuchung irgend einen sicheren Aufschluss. Und auch alle anderen Autoren geben zu, dass man eine einheitliche, specifische Ursache nicht kennt. Dafür sind aber die mannigfachsten Muthmaassungen, theilweise recht abenteuerlicher Natur, ausgesprochen worden.

Bakteriologische Untersuchungen, sowie Züchtungsversuche auf Agar-Agar und Gelatine (Orthmann [9], Martin [10]) liessen einen specifischen, niederen Erreger nicht auffinden. Nur „die zahlreichen verschiedenen Scheidenbakterien“ wurden angetroffen (Orthmann). Meine Untersuchungen auf Bakterien im Gewebe selbst waren ergebnisslos.

Weiterhin werden von vielen Autoren chronische Vaginal- und Cervixkatarrhe mit ihren Folgeerscheinungen, den entzündlichen Processen im Bereiche der äusseren Genitalien, Ekcemen und Ulcerationen, also chemische Reize, als Ursache für manche Fälle von Kraurosis verantwortlich gemacht. Diese Katarrhe fanden sich unter 47 Fällen, bei welchen diesbezügliche Angaben vorhanden sind, 26 mal vor. In den mikroskopischen Bildern spricht manches für diese Annahme; so z. B. fand ich häufiger gerade um Talg- und Schweissdrüsen herum stärkere Entzündungserscheinungen. Wenn man somit für manche Fälle in diesen katarrhalischen Processen der inneren Genitalien die Ursache vermuthen wollte, so bleibt doch völlig unaufgeklärt, warum bei der so überaus grossen Häufigkeit dieser katarrhalischen Processe die Kraurosis so selten beobachtet wird. Es müssen also sicher noch irgend welche andere Faktoren mitwirken zum Zustandekommen des Leidens.

Andere vermuthen in der chronischen Gonorrhoe für manche Fälle die Krankheitsursache (Janowski [3], Orthmann [9]). Unter 17 Fällen mit einem Vermerk darüber wurde dieselbe nur 4 mal festgestellt.

Janowski glaubt sogar auf Grund von Befunden, die er bei endoskopischen Untersuchungen bei chronischer Gonorrhoe des Mannes gemacht hat, in der Vestibularstenose, wie sie bei der Kraurosis meist zu Tage tritt, „ein entferntes Analogon der gonorrhoischen Harnröhrenstrictur des Mannes“ zu ersehen.

Die bei Kraurosis häufiger angetroffenen Epithelauflagerungen in der Scheide, wie sie Schwimmer an der Zunge und Mundschleimhaut beobachtet und als Leucoplakia lingualis et buccalis beschrieben hat, sahen Janowski (3) und Róna (7) für einzelne Fälle ebenfalls als Ursache an.

Auch die Syphilis wird von einigen als Ursache angeschuldigt. So sah Martin (10) einen Fall, wo seit 4 Jahren bestehende luetische Geschwüre die Vulva umsäumten. Die Narben erzeugten eine der Kaurosis sehr ähnliche Vestibularstenose. Der mikrosko-

pische Befund aber war ein völlig abweichender von dem bei Kaurosis. — Janowski (3) meint: So wie an der Haut an Stelle früherer syphilitischer Affectionen später Atrophien eintreten, so vielleicht auch hier an den Genitalien.

Unter 17 auf Syphilis besonders untersuchte Fälle waren nur in 3 Fällen sichere Anhaltspunkte dafür festzustellen. Gegen Syphilis spricht auch der ganze histologische Befund. Während der Charakter der syphilitischen Entzündung stets ein schleichender ist, in deren Verlauf es zur Neubildung von Bindegewebe, sogar von elastischen Fasern kommen kann, während die übrigen Bestandtheile der Haut, wie Nerven und Drüsen, gar nicht oder nur in geringem Grade durch den Process zu leiden haben, findet man gerade bei Kaurosis die ausgesprochensten Zeichen einer stürmischen, hämorrhagischen Entzündung mit Zugrundegehen von Bindegewebe, elastischen Fasern, Nerven, Drüsen.

In einem Falle, wo nach einem Oedem die Kaurosis zur Entwicklung kam, glaubt Janowski (3) dies als Ursache ansehen zu müssen.

Ziemlich allein mit seiner Ansicht über die Ursache der Kraurosis steht Veit (14), welcher den Pruritus mit seinen Folgeerscheinungen für alle Fälle als ursächliches Moment verantwortlich macht. Und zwar erklärt er den Vorgang folgendermaassen: Es besteht zuerst eine katarrhalische Erkrankung des Genitalkanals oder der Harnwege oder eine qualitative Veränderung des Harns, welche die Empfindung des Juckens hervorruft. Dadurch kommt es zum Kratzen und weiter zu eigenthümlichen Veränderungen auf der Haut der Vulva, die ins Gebiet der chronisch entzündlichen anatomisch gehören. Nach längerem Bestande bleibt die Empfindung des Juckens und diese Hautempfindung kann auch fortbestehen, wenn die ursprüngliche Erkrankung geheilt ist. Die Hauterkrankung ist gewissermaassen selbständig geworden und kann durch Excision geheilt werden. Bei recht intensivem Grade einer Hautveränderung folgt der kleinzelligen Infiltration, der Entzündung, eine starke Schrumpfung, und so haben wir das Bild der Kraurosis. Nicht jeder Pruritus führt zu Kraurosis, weil manche Frauen früher ärztliche Hülfe aufsuchen und geheilt werden, und vor Allem deshalb, weil zur Schrumpfung und Verengerung der Vulva wohl eine meist rings um die Vulva herumgehende Hautveränderung vorher bestehen muss.

Veit gegenüber kann man einwenden, dass etwa in der Hälfte

aller in der Literatur beschriebenen Fälle Pruritis überhaupt nicht vorhanden gewesen ist, und ferner, dass es gerade in solchen Fällen, welche nicht mit Pruritis complicirt waren, schon nach verhältnissmässig kurzer Zeit — in dem Fall von Peter nach kaum 2—3 Jahren, in meinem zweiten Falle nach kaum 4 Jahren — zu der hochgradigsten Vestibularstenose gekommen ist, während in anderen Fällen mit stark ausgeprägtem Pruritis trotz jahrelangen Bestehens nur kleinere Bezirke der Vulva von dem Process ergriffen wurden. Ausserdem findet man gar nicht selten den Pruritus trotz sachgemässer Behandlung Jahre lang bestehen, ohne dass es zu den der Kraurosis eigenthümlichen Hautveränderungen kommt.

Man muss infolgedessen annehmen, dass der Pruritus nicht ohne Weiteres zum Krankheitsbild der Kraurosis gehört, dass er vielmehr erst eine secundäre Erscheinung ist, vielleicht hervorgerufen durch den chronischen Entzündungsprocess.

Eines aber kann man Veit zugeben: Besteht Pruritus, dann kann man die weiteren entzündlichen Nachschübe mit auf Rechnung der durch das Jucken bedingten mechanischen Misshandlungen der Haut mit ihren Folgeerscheinungen, den oberflächlichen und tieferen Geschwürsbildungen, setzen. In meinem zweiten Falle, in welchem kein Pruritus bestand, konnte man histologisch Recidive mit Sicherheit nicht nachweisen, während dies in meinem ersten Falle möglich war. Soviel steht fest, dass der Reiz, welcher die Ursache für die Recidive abgiebt, welcher Art er auch immer sei, dauernd vorhanden und recht heftiger Natur sein muss, da er immer wieder hämorrhagische Entzündungen mit starker flüssiger und zelliger Exsudation hervorzurufen im Stande ist.

Wenn man bei Durchsicht der Literatur in einer ganzen Reihe von Fällen das Leiden bei Frauen, die nie an einer Erkrankung des Genitalapparates gelitten haben, wenn man es bei Personen, die nie im Geschlechtsleben gestanden, im Alter von 20—23 Jahren schon hochgradig entwickelt vorfindet, so wird man allzu leicht verleitet, eine individuelle Disposition für das Leiden, sei es eine angeborene oder eine durch irgend welche Entwicklungsstörungen in der Pubertät erworbene bei diesen Personen anzunehmen. Es genügte dann vielleicht schon ein geringer Reiz, chemischer oder mechanischer Natur, zum Ausbruch eines ausgedehnten Entzündungsprocesses in der Vulva, welcher weiter zur Kraurosis führte.

Zum Schluss seien noch einige andere Vermuthungen über die Ursache der Kraurosis kurz angeführt. So glaubt Janowski (3) in angeborenen Verbildungen des Genitaltractus, Reed und Longyear (5) in Störungen in der trophischen Nervensphäre, Lawson Tait (10) in einer serpiginösen Gefässentartung für einzelne Fälle die Ursache suchen zu können. — Johnstone (5) identificirt Kraurosis vulvae mit Trachom der Conjunctiva.

Klinische Bedeutung hat die Kraurosis vulvae nach Breisky (1) hauptsächlich als Geburtshinderniss, ferner auch dadurch, dass ausgedehnte Dammrisse bei der Geburt auftreten, die „selbst durch sehr ausgedehnte seitliche Incisionen nicht vermieden werden können". Diese bilden ihrerseits wieder eine Infectionsquelle für puerperale Processe. — Dass ausserdem das Leiden geeignet ist, den Beischlaf zu hindern, sowie allerhand Neurosen bis zu den schwersten in den mit ihm behafteten Patientinnen hervorzurufen, ist nach der Art und dem Grade der Beschwerden ohne Weiteres verständlich.

Der klinische Verlauf der Krankheit ist ein chronischer. Czempin beobachtete während 8 Jahre die langsame Entwicklung des Leidens, Peter sah innerhalb 3 Monate rasches Vorwärtsschreiten.

Was die Prognose dieser Erkrankung anbetrifft, so ist sie quoad restitutio ad integrum per vias naturales ungünstig. Es ist bisher kein Fall von einer Heilung beschrieben, und nach den anatomischen Veränderungen ist eine solche kaum zu erwarten. Ja auch nur in ganz vereinzelten Fällen (Janowski [3], Ohmann [5], Jung [16]) wird berichtet, dass der Krankheitsprocess zum Stillstand kam, als erst ein Theil der Vulva, z. B. die unteren Abschnitte der grossen Labien von dem Process ergriffen waren.

Auch die Anwendung von therapeutischen Maassnahmen, welche bei verwandten Hautaffectionen zuweilen von Nutzen sind, haben auf den Verlauf des Krankheitsprocesses in der Haut nicht den geringsten Einfluss. Zwar liessen sich die gleichzeitig unabhängig neben dem Leiden bestehenden Complicationen, wie z. B. die Cervixkatarrhe, öfters ganz beseitigen oder wenigstens bessern, aber auch nur dann, wenn die Complicationen nicht durch die Hautaffection selbst bedingt waren. So waren z. B. in meinem 2. Falle die hochgradigen Urinbeschwerden, die durch die Entzündung des in den kraurotischen Schrumpfungsprocess einbegriffenen Orificium urethrae verursacht worden waren, durch keine der bei derartigen

Krankheitszuständen gewöhnlich angewandten therapeutischen Maassnahmen zu beseitigen, ja auch nicht einmal vorübergehend zu bessern.

Diese bei conservativer Behandlung so traurige Prognose des Leidens lässt sich durch operatives Eingreifen günstiger gestalten. Bisher wurde in 13 Fällen die Operation angewandt, die in Excision grösserer Abschnitte oder der ganzen krankhaft veränderten Hautgebiete bestand. Ueber das Ergebniss der Operation heisst es zwar in Berichten der Autoren: „es erfolgte Heilung“ oder „die Beschwerden verschwanden“, doch ist es mir sehr zweifelhaft, ob dieses Resultat in allen Fällen von Dauer gewesen ist. Jedenfalls giebt es unter diesen 13 Fällen eine ganze Anzahl, welche analog meinem 2. Falle verliefen, wo auch nach der Operation die Beschwerden verschwanden, bis nach einiger Zeit mit dem Eintreten eines Recidivs von der Scheide aus die alten Beschwerden in derselben Heftigkeit wie vor der Operation wieder einsetzten. Auch Martin (10) hat dies in einem seiner Fälle erfahren müssen.

Eine gute Prognose bei operativer Behandlung werden jene Fälle geben, in welchen wie in meinem ersten Falle, das Leiden ohne Complicationen für sich besteht, in welchem also durch die Operation der ganze Krankheitsherd aus dem Körper entfernt wird.

Für die Behandlung des Leidens kommen meines Erachtens folgende Gesichtspunkte in Betracht:

Patientinnen, bei denen das Leiden schon längere Zeit ohne irgend welche Complicationen besteht, wird man am besten ohne jede Behandlung lassen, sofern dieselben unverheirathet sind oder jenseits des Geschlechtslebens stehen (mein Fall 3); man wird sie — mit grosser Aussicht auf Erfolg — operativ behandeln, wenn die Beschränkung des Geschlechtsverkehrs die einzigen Beschwerden bilden (Fall 1). — Sind dagegen Complicationen vorhanden, die stärkere Beschwerden verursachen, so wird man unter allen Umständen die Operation vorschlagen, da diese noch die grösste Aussicht gewährt, mit der Hautaffection die Complicationen zu beseitigen, was eine conservative Behandlung nie erreichen kann. Sind die Complicationen erst jüngeren Datums, so wird man trotzdem am besten möglichst frühzeitig operiren, bevor durch längeres Bestehen der Complicationen schwerere Veränderungen in den betreffenden Organen eingetreten sind. — Bei einem bereits viele Jahre bestehenden, die hochgradigsten Be-

schwerden verursachenden Leiden wird man am besten bald zur Operation schreiten, da eine conservative Behandlung völlig aussichtslos ist, und da man durch die Operation wenigstens in einer Reihe von Fällen die Beschwerden wird beseitigen oder zum mindesten doch wird mildern können.

Bei der operativen Behandlungsmethode sind den Autoren zwei Gesichtspunkte maassgebend gewesen: die Beseitigung der Vestibularstenose und die Entfernung des erkrankten Gewebes.

Die Vestibularstenose suchte Breisky (1) zu beseitigen, indem er das erkrankte Gewebe nach oben und unten spaltete und die Incision breit verheilen liess. In einigen Fällen beobachtete er Besserung.

Martin (10) wählte ein anderes Verfahren. Er excidirte 4 cm breite Streifen aus den grossen Labien und vernähte die Wundränder mittelst Etagennaht, um die Spannung zu vermeiden.

In einzelnen Fällen excidirte Martin die ganze Vulva, indem er sich hart an der Grenze des erkrankten Gewebes hielt und so weit in die Tiefe ging, als das derbe Gewebe reichte. Die Wundränder wurden durch lineare Naht vereinigt. Das letztere Verfahren, die Amputatio vulvae, wurde bisher von Martin bei 4 Fällen (2 Recidive durch Carcinom), von Goerdes (8) in 1 Falle und von Pfannenstiel in 2 Fällen (1 Recidiv) angewandt, das erstere, die Excision von Streifen aus den grossen Labien, von Martin in 6 Fällen (1 sicherer Misserfolg.)

Ein anderes Verfahren wandte Goerdes (8) an. Er kratzte eine kleine, kraurotisch erkrankte Analpartie mit dem scharfen Löffel energisch aus und betupfte die Wunde mit starker Sublimatlösung; das Resultat war ein gutes.

Die conservative Behandlungsmethode richtete sich hauptsächlich gegen die bestehenden Beschwerden und gegen die Complicationen. Zur Anwendung kamen Bäder, heisse Umschläge mit desinficirenden Lösungen, wie Alaun, Sublimat (Orthmann [9]), Lysol, Creolin (v. Mars [13]), Jodpinselungen (Martin [10]), Aetzungen mit Argent. nitr.- und Chromsäurelösungen (Orthmann [9]), mit Formalin- und Ichtyollösungen (Heller [15]) u. a. m. Gegen die Ulcerationen an den Schamlippen wurden Salbenverbände angewandt. — Gegen die Erkrankung der Cervix- und Uterusschleimhaut wurden Excisionen und Auskratzungen vorgenommen, denen zuweilen eine brüske Dehnung des Cervix vorausging (Martin, Goerdes).

Wenn ich noch kurz auf die Beziehungen meiner beiden ersten Fälle zu den bisher in der Literatur veröffentlichten in ihrem histologischen Verhalten eingehe, so ist mein erster Fall dem von Peter (11) beschriebenen an die Seite zu stellen. In beiden Fällen finden wir das rete Malpighi stark verschmälert, die Epidermis auf weite Strecken durch ein Exsudat vom Corium abgehoben, die Papillen der Epidermis wie des Coriums verstrichen, die oberen Coriumschichten ödematös, überall kleinzellige Infiltration.

Mein zweiter Fall stimmt in seinem histologischen Verhalten fast völlig überein mit den von Jung (16) beschriebenen Fällen; nur ist auf meinen Schnitten der Schwund von Schweiss- und Talgdrüsen nicht in diesem ausgedehnten Maasse ausgeprägt, als es in den Fällen von Jung der Fall zu sein scheint, obwohl im Allgemeinen die Veränderungen an der Epidermis in meinem Falle sehr hochgradig sind.

Zum Schluss noch einige Worte über die Fälle von v. Mars (13), Heller (15), und Neumann (12). Alle drei Autoren fanden starke Verdickungen (v. Mars) bezw. einen hypertrophischen Process der sub- und suprapapillären Gewebselemente (Heller, Neumann) neben degenerativen Veränderungen in den tieferen Coriumschichten und im Unterhautzellgewebe. Die Papillenbildung fehlte nur in dem Falle von v. Mars. In den hypertrophischen Gebieten waren die Zellkerne sehr gut gefärbt. Heller spricht von einem chronischen Entzündungsprocesse und glaubt die hypertrophischen Veränderungen auf bessere Ernährungsverhältnisse in den oberen Hautschichten beziehen zu müssen.

Dafür, dass es sich nicht um ein chronisches Oedem, sondern um eine Hyperplasie der oberen Hautschichten handeln kann, sprechen die gut gefärbten Zellkerne jener Schichten, sowie auch die Angabe Neumann's von „Wucherugen“ in den oberen Schichten des Coriums mit „Verlängerung seiner Papillen“.

Ich hatte früher Gelegenheit, an einer wegen chronischen Oedems excidirten grossen Labie histologische Untersuchungen anzustellen. Hier fand ich eine starke Verbreiterung des rete Malpighi mit normaler Papillenbildung, ausgedehnte Bindegewebsneubildung besonders in den oberen Coriumschichten und überall

Laufende No.	Alter Jahre	Stand	Betroffene Theile	Ob Pruritus	Ob Syphilis
1	61	ledig	Lab. maior.	erheblich	nein
2	25	verh.	Mons, Clitor. Lab. minor.	nein	—
3	25	„	Lab. minor. Glans clitor.	—	—
4	30	„	Lab. min. Glans clitor.	Schmerzen	—
7	22	„	Lab. min.	ja	nein
6—19	—	—	—	Bei vier von diesen	—
20	20	Puell. publ.	Unterer Theil der Lab. maior. Lab. min.	—	nein
21	24	verh.	Clitor. Vaginale Schleimhaut.	—	—
22	19	Puell. publ.	Lab. min. et clitor.	—	ja
23	23	verh.	Lab. maior. et min. besonders links	—	—
24	24	„	Lab. maior.	—	nein
25	31	„	Lab. maior.	—	ja
26	62	Wittwe	—	hochgradig	—
27	52	verh.	—	—	—
28	58	„	—	—	—
29	35	Virgo	—	—	—
30	56	Wittwe	Lab. maior. et min. Clitor.	hochgradig	nein
31	30	Puell. publ.	Unterer Theil der Lab. maior. et min.	—	—
32	71	Wittwe	Lab. maior. et min. Clitor.	hochgradig	nein
33	20	Virgo	Lab. maior. Mons. Clitor.	—	—
34	57	verh.	Lab. maior et min. Mons. Clit.	mässig	nein
35	—	„	Lab. maior. et min. Clitor.	—	—
36	—	—	Lab. maior. et min.	ja	—
37	—	verh.	Lab. maior. et min. Clitor.	—	—
38	49	Wittwe	Lab. maior; minor. Clitor. perineum	—	—
39	24	ledig	Lab. maior. et min. Clitor.	nein	—
40	49	verh.	Lab. maior. perineum	ja	—
41	26	„	Lab. maior. Clitor.	—	—
42	32	„	Lab. maior. et min.	ja	—
43	66	„	Lab. maior. et min.	Schmerzen	—
44	23	„	Lab. maior., minor., Clitor.	ja	—
45	35	„	Lab. minor.	—	—
46	67	„	Lab. maior., min., Clitor.	—	—

Ob Gonorrhoe	Ob Leukorrhoe	Anzahl der Kinder	Aborte	Ob enges Ostium vaginae	Autor
nein	nein	keine	keine	—	
—	—	Gravid.	—	ja	
—	ja	1	—	—	Breisky.
—	—	steril	—	—	
nein	nein	keine	1	ja	
—	Bei 4 von diesen	5 mal Kinder 1—10 an Zahl 5 gravidae	1 mal von diesen	Bei 4 von diesen	Fleischmann.
ja	ja	keine	—	—	
nein	—	1	—	—	
ja	—	keine	—	ja	Janowsky.
nein	nein	—	—	—	
—	—	1	—	—	
—	ja	5	1	—	
—	—	—	—	—	
—	—	—	—	—	
—	—	—	—	—	Heitzmann.
—	—	—	—	—	
nein	nein	keine	—	ja	Bernays.
—	—	—	—	—	
nein	ja	5	1	ja	Ohmann-Dusmenil.
—	—	—	—	—	
nein	nein	keine	keine	—	
—	ja	1	—	—	Hallowel.
—	—	—	—	sehr stark	Hasschette.
—	ja	—	—	ja	Bartels.
ja	—	—	—	—	Róna.
—	—	keine	—	—	Orthmann.
—	mässig	3	—	—	
—	ja	keine	—	—	Orthmann.
—	—	3	—	—	
ja	—	—	—	ja	
—	—	keine	—	—	Martin.
—	—	4	—	—	
—	—	4	—	ja (Carcin.)	

Laufende No.	Alter	Stand	Betroffene Theile	Ob Pruritus	Ob Syphilis
47	51	verh.	Lab. maior., minor. Clitor.	nein	—
48	29	„	Lab. maior., minor. Perin. anus	ja	—
49	42	„	Lab. maior. et min.	—	—
50	38	„	Lab. maior. et min.	—	—
51	32	„	Lab. maior., minor. Clitor.	—	—
52	39	„	Lab. maior. et min.	ja	—
53	62	„	Lab. minor. Clitor.	nein	ja
54	—	—	Lab. maior. et min.	ja	—
55	65	verh.	Lab. minor. Clitor.	—	—
56	—	—	Lab. maior. et min.	—	—
57 bis 59	35—40	—	—	—	—
60	59	Virgo	Lab. maior., minor. Clitor.	hochgradig	—
61	36	verh.	Lab. maior.	nein	—
62	23	„	Unterer Theil der Lab. maior. Lab. minor. Clitor.	—	—
63	58	„	Lab. maior.	—	—
64	49	„	Lab. maior., minor. Clitor. perineum	ja	—
65	47	„	Lab. maior., minor. Clitor. perin., anus	ja	nein
66	49	ledig	Lab. maior. et min.	nein	nein
67	35	Virgo	Lab. minor. clitor.	nein	nein

6 Fälle von Reed, 1 Fall von Hyde sind von Ohmann nur erwähnt, ohne

reichliche Leukocytenansammlungen. Die Retezellen hatten gut färbbare Kerne. Drüsen und elastische Fasern waren in normaler Menge vorhanden und ohne krankhafte Veränderungen. — An einzelnen Stellen der Präparate fiel es mir aber auf, dass die Papillen der Epidermis flacher waren und dass das Bindegewebe der oberen Coriumschichten bedeutend spärlicher entwickelt war und zwischen den einzelnen Bündeln weite Spalten aufwies. Die Bündel selbst waren nicht durch Quellung verbreitert. Die elastischen Fasern waren nur als ganz spärliche Fädchen zu erkennen. Leukocyten waren hier nicht reichlicher vertreten als in der Nachbarschaft. Makroskopisch unterschied sich die Haut in ihrer Farbe und ihrem Aussehen nicht wesentlich von der übrigen Körperhaut.

Diese zuletzt geschilderten Stellen in den Präparaten haben mit den Beschreibungen von v. Mars, Heller und Neumann

Ob Gonorrhoe	Ob Leukorrhoe	Anzahl der Kinder	Aborte	Ob enges Ostium vaginae	Autor
—	—	5	—	ja	Peter.
—	ja	keine	—	—	Goerdes.
—	„	—	—	ja (Carcin.)	Czempin.
—	—	—	—	—	
—	—	—	—	ja	Neumann.
—	—	10	—	—	Frederik.
—	ja	4	3	ja (Carcin.)	v. Mars.
—	—	—	—	ja	Veit.
—	—	—	—	(Carcinom)	Brettauer.
—	—	—	—	—	Montgomery-Baldy.
—	—	—	—	Vagina beinahe geschloss.	Gordon (Portland).
—	—	—	—	—	Heller.
—	—	2	—	ja (Carcin.)	Jung.
—	—	keine	—	—	
—	—	4	—	—	
—	ja	2	keine	hochgradig	
nein	nein	keine	keine	hochgradig	Verfasser.
nein	ja	keine	keine	ja	
nein	nein	keine	keine	ja	

irgend welche näheren Angaben.

grosse Aehnlichkeit: Hier wie da Verbreiterung des Rete mit gut gefärbten Zellkernen, degenerative Veränderungen der oberen Coriumschichten, Leukocyteninfiltration. In allen Fällen handelt es sich um einen chronischen, schleichend verlaufenden Entzündungsprocess, und man könnte sich sehr wohl vorstellen, dass die hochgradigeren Veränderungen in den tieferen Coriumschichten in den Fällen von v. Mars und Heller durch eine intensivere Entzündung bedingt gewesen sind, welche sich in diesen tieferen Coriumschichten abgespielt hat, wofür auch die stärkere Bindegewebswucherung gewissermaassen als mächtigere Reaction auf den stärkeren Entzündungsreiz als Beleg angesehen werden könnte.

Auch den Gewebsveränderungen, welche durch Syphilis in der Vulva bedingt sind, gleichen die histologischen Bilder der Fälle von v. Mars, Heller und Neumann viel mehr als den typischen Be-

funden bei Kraurosis. Auch hier findet man eine Hyperplasie der epi- und meist auch der subepidermoidalen Gewebsschichten.

Für die Bezeichnung der Fälle dieser drei Autoren als Kraurosis vulvae spricht somit nur das makroskopische Bild. Dies entspricht allerdings dem von Breisky aufgestellten Typus. Und insofern sind diese Autoren im Recht, wenn sie ihre Fälle der Kraurosis beirechnen, als Breisky bei der Beschreibung des Krankheitsbildes der Kraurosis auf die histologischen Veränderungen bei der Erkrankung keine Rücksicht nimmt. Mit gleichem Recht aber könnten dann auch z. B. Fälle von hochgradiger syphilitischer Narbenbildung, wie Martin (10) einen derartigen beschreibt, zur Kraurosis gerechnet werden, weil das makroskopische Bild dem bei Kraurosis ungemein ähnlich sieht. Meines Erachtens sind aber derartige Fälle von der Bezeichnung Kraurosis-Schrumpfung auszuschliessen.

Auf Grund der histologischen Befunde der meisten Autoren sowie meiner eigenen mikroskopischen Untersuchungen möchte ich vom histologischen Standpunkte aus Kraurosis vulvae als eine Erkrankung der Vulvahaut bezeichnen, bei welcher es, ohne dass Geschwürsbildungen oder Syphilis vorausgegangen sind, auf der Basis eines chronischen Entzündungsprocesses zu hochgradigen degenerativen Veränderungen der einzelnen Schichten der Epidermis und der oberen Coriumschichten gekommen ist.

Wenn man nur solche Fälle als Kaurosis vulvae gelten liesse, so dürfte sich die Zahl der in der Literatur unter diesem Namen beschriebenen Fälle erheblich reduciren.

Literatur.

1) Breisky, Ueber Kraurosis vulvae. Zeitschr. f. Heilkunde. 1885. VI.
2) Fleischmann, Kraurosis vulvae. Prager med. Wochenschr. 1886. No. 36.
3) Janowski, Kraurosis vulvae. Monatsschr. f. prakt. Dermatologie. 1886. No. 19.
4) Heitzmann, Beitrag zur Kraurosis vulvae. Monatsschr. f. prakt. Dermat. Bd. X. S. 293.
5) Ohmann-Dusmenil, Ibid.
6) Bartels, Dissertation. Bonn 1892.
7) Róna, Beitrag zur Kraurosis vulvae. Monatsschr. f. Geburtsh. u. Gyn. 1896. I.

8) Goerdes, Ein Fall von Kraurosis vulvae. Ibid. Bd. III. S. 305.
9) Orthmann, Beitrag zur Kraurosis vulvae. Zeitschr. f. Geb. u. Gyn. 1890. XIX.
10) Martin, Kraurosis vulvae. Sammlung klinischer Vorträge. Neue Folge. No. 102.
11) Peter, Ein Fall von Kraurosis vulvae. Monatsschr. f. Geb. u. Gyn. 1896. Bd. III. S. 297.
12) Neumann, Ein Fall von Kraurosis vulvae. Wiener klin. Wochenschr. 1896. S. 211.
13) v. Mars, Beitrag zur Kraurosis vulvae. Monatsschr. f. Geb. u. Gyn. 1898. Bd. VII. S. 616.
14) Veit, Handbuch der Gynäk. Neueste Auflage.
15) Heller, Ein Fall von Kraurosis vulvae. Im Centralbl. f. Gynk., 1899, No. 50, S. 1501 referirt.
16) Jung, Beitrag zur Kraurosis vulvae. Berliner klinsche Wochenschrift. Mai 1900.
17) Windscheid, Zuckerneurose der weiblichen Genitalien. Monatsschrift f. Geb. u. Gyn. 1885.
18) Küstner, Ueber Operation bei Pruritus. Centralbl. f. Gyn. 1885.
19) Schroeder, Ueber operative Behandlung des Pruritus vulvae. Zeitschr. f. Geb. u. Gyn. No. 11.
20) Czempin, Ueber Pruritus vulvae. Dermatolog. Zeitschr. Bd. I. H. 4.
21) Pfannenstiel, Ein Fall von Kraurosis vulvae. 74. Jahresbericht der Schlesischen Gesellschaft f. vaterländische Cultur. Breslau 1897.

Zum Schluss sei es mir gestattet, Herrn Prof. Dr. Pfannenstiel für die Anregung zu dieser Arbeit und für die gütige Ueberlassung des Materials, sowie Herrn Prof. Dr. Lubarsch in Posen für seine freundliche Unterstützung bei meinen histologischen Untersuchungen meinen gehorsamsten Dank auszusprechen.

Druck von L. Schumacher in Berlin.

Lebenslauf.

Ich, Paul Hermann Richard Trespe, katholischer Confession, wurde geboren am 3. März 1877 zu Strehlen in Schlesien als Sohn des 1897 verstorbenen Lehrers Paul Trespe und seiner Ehefrau Maria, geb. Leber. Ich besuchte die Volksschule von Ostern 1883 bis Ostern 1886 und trat dann in die Sexta des Königlichen Gymnasiums zu Strehlen ein. Hier erhielt ich am 15. Februar 1895 das Zeugniss der Reife. Darauf diente ich im Sommer 1895 als Einjährig-Freiwilliger beim 4. Niederschlesischen Infanterie-Regiment No. 51 in Breslau. Vom Winter 1895 an studirte ich in Breslau Medicin, bestand Ostern 1897 daselbst das Tentamen physicum und beendete am 9. Februar 1900 das ärztliche Staatsexamen. Am 15. Februar 1900 bestand ich das Examen rigorosum.

Am 5. März trat ich als einjährig-freiwilliger Arzt beim 4. Niederschlesischen Infanterie-Regiment No. 51 ein, wurde am 12. Mai zum aktiven Unterarzt ernannt und in das 2. Niederschlesische Infanterie-Regiment No. 47 nach Posen versetzt. Hier wurde ich am 18. October 1900 zum Assistenzarzt befördert und am 24. Juli 1901 zu dem Kadettenhause in Coeslin versetzt.